Aus dem Städt. Krankenhaus zu Rathenow a / H.
Leiter der inneren Abteilung: Prof. Dr. med. Kohler,
Universitäts-Professor an der Charité zu Berlin.

Über einen Fall eines Nieren-Adenocarcinoms bei einem Jugendlichen.

Inaugural-Dissertation
zur Erlangung der medizinischen Doktorwürde
an der Friedrich-Wilhelms-Universität zu Berlin.

Vorgelegt von
Otto Zunk
aus Berlin.

Tag der Promotion: 7. Juli 1934.

Gedruckt mit Genehmigung
der
Medizinischen Fakultät der Universität Berlin

Dekan: Prof. Dr. Gocht
Referent: Prof. Dr. Kohler
Korreferent: Geheimrat Prof. Dr. His.

R. UNIV.
BIBLIOTHEEK
LEIDEN

Franz Linke, Buchdruckerei, Berlin NW 6, Marienstr. 13.

Herrn Professor Dr. med. Kohler
in Verehrung und Dankbarkeit.

Einteilung.

Einleitung 5
Anamnese 6
Untersuchung mit allen klinischen Methoden 6
Pathologischer Befund 8
Über die Einteilung der Nierengewächse und Einreihung des beobachteten Falles 9
Über in der Literatur erwähnte Adenocarcinome bei Jugendlichen . . 12
Besonderheiten und Epikrise unseres Falles 13

Einleitung.

Es könnte vielleicht überflüssig erscheinen, die ohnehin schon so umfangreiche Literatur über maligne Nierengeschwülste durch einen weiteren kasuistischen Fall zu bereichern. Wenn wir aber den Umstand berücksichtigen, der immer wieder in zahlreichen Arbeiten diesbezüglicher Art betont wird, daß eine brauchbare Statistik auf Grund aller bisher publizierten Fälle unmöglich aufzustellen ist, weil ein solcher Versuch an den vielfach mangelhaften und nicht einwandfreien histologischen Befunden scheitern muß, vor allem aber wissenschaftlich wertlos ist infolge der oft ganz verschiedenen Auffassung, Deutung und Benennung ein und derselben Tumorart durch die einzelnen Autoren, die die Nierengeschwülste nach den verschiedensten Gesichtspunkten einteilen und demnach auch zu den verschiedensten Resultaten kommen, so erscheint es mir doch nicht unberechtigt, einen gut beobachteten und nach den neuesten Einteilungsgrundsätzen klassifizierten Fall mitzuteilen. Ich habe bei der Durchsicht der in Betracht kommenden Literatur über Nierengeschwülste im Kindesalter keinen Fall gefunden, der klinisch mit allen Hilfsmitteln genau durchuntersucht ist und gleichzeitig nach den neuesten makroskopisch-anatomischen und mikroskopischen Grundsätzen eingeordnet ist.

Anamnese.

Der dreizehnjährige Schüler Karl N. ist das einzige Kind seiner Eltern. Der Vater ist an einer Herzerkrankung gestorben, die Mutter ist gesund. Die sonstige Familienanamnese ist ohne Besonderheiten. Die Mutter gibt an, daß sie bei der Entbindung des Patienten eine Eklampsie gehabt habe. Nach Angabe der Mutter hat der Patient als Kleinkind von $2^1/_2$ Jahren Keuchhusten gehabt; im siebenten Lebensjahre Masern und Windpocken, etwas später Ziegenpeter. 1927 mit elf Jahren soll der Patient an einem leichten Lungenspitzenkatarrh erkrankt sein, der ohne Folgen abheilte.

Im übrigen ist der Patient immer etwas schwächlich gewesen, ohne Zeichen einer besonderen Erkrankung zu zeigen. Er wurde öfter ärztlich untersucht, ohne daß jemals etwas Krankhaftes gefunden wurde. Schon seit Anfang des Jahre 1929 machte der Patient einen besonders schwächlichen und etwas elenden Eindruck; von Woche zu Woche wurde er elender. Am 9. März wurde zum ersten Male bemerkt, daß der Urin eine etwas bräunlich-rote Verfärbung zeigte. Der Harn behielt die ganze nächste Zeit diese Farbe, ohne daß irgendwelche Medikamente oder dergleichen genommen wurden. Am 11. April wurde der Urin zum ersten Male untersucht, angeblich fanden sich 9 ‰ Eiweiß. Der behandelnde Arzt stellte Nierenblutungen fest. Bis zum 31. Mai des Jahres verblieb der Patient in häuslicher Pflege und wurde diätetisch behandelt.

Am 31. Mai wurde der Patient wegen Nierenerkrankung in die innere Abteilung des Städtischen Krankenhauses Rathenow a. H. (Leiter Prof. Dr. Kohler) aufgenommen.

Patient ist stark geschwollen und außerordentlich elend. Gewicht: 33 kg. Oedeme an beiden Beinen. Temperatur 37,2. Puls normal, R. R. 110/45 Hg. Herz, Lungen und Leib ohne pathologischen Befund. Röntgenaufnahme der Lungen o. B. Sensorium frei. Urinentleerung spontan, nicht schmerzhaft. Tagesmenge am Tage nach der Aufnahme 600 ccm. Spezifisches Gewicht 1024. Saccharum: —, Albumen: + (Eßbach 1‰). Reaktion: sauer. Im Sediment massenhaft Erythrocyten, vereinzelt Leukocyten.

Die Behandlung bestand zunächst weiter in einer Nierendiät.

Untersuchung mit allen klinischen Methoden.

Der Patient wurde zur Feststellung der genauen Diagnose mit allen klinischen Methoden untersucht. Eine am 4. Juni gemachte Röntgenaufnahme läßt im Nierenbecken am Uebergang zum Ureter

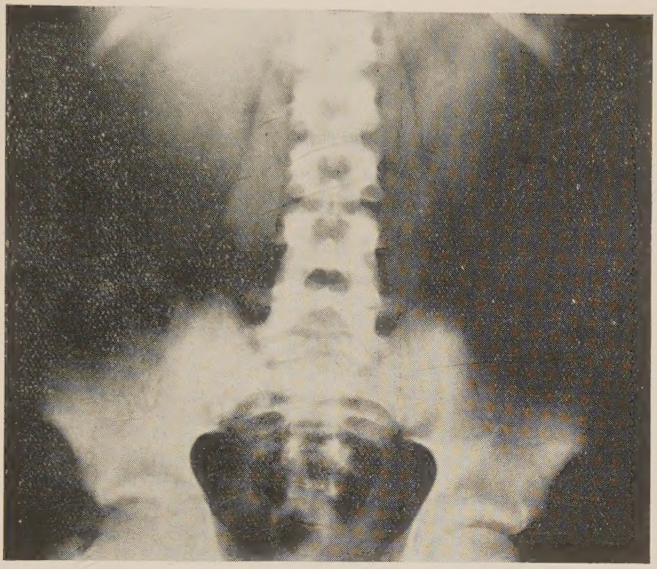

Abbildung 1

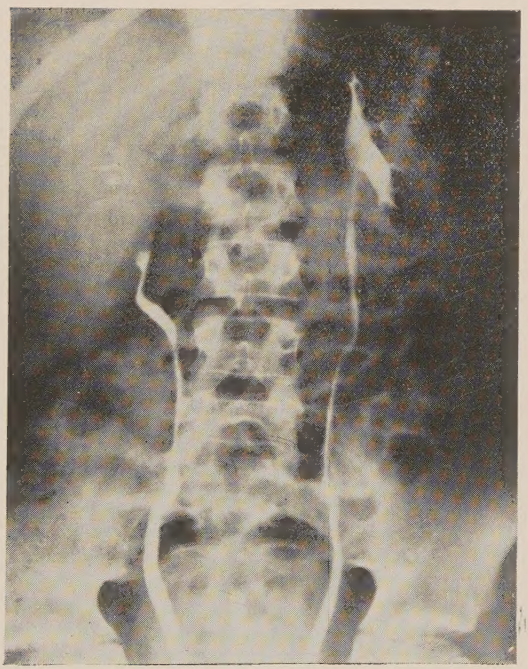

Abbildung 2

Digitized by the Internet Archive
in 2026

https://archive.org/details/IA41550815_0120

eine streifige Verschattung erkennen, die auf eine Ablagerung hinweist. Die Nierenblutungen bestanden weiter fort, im Sediment dauernd massenhaft Erythrocyten und reichlich Leukocyten. Die täglichen Mengen des immer bluthaltigen Urins schwankten zwischen 500—1200 ccm. Das spezifische Gewicht wechselte zwischen 1212—1025. Saccharum: —; Albumen stets +, schwankend zwischen ½—2 ‰ Eßbach. Die Temperaturen waren während der ganzen Dauer der Behandlung auf der inneren Abteilung subfebrile.

Der Verdacht auf Nierentuberkulose wurde durch einen Tierversuch im Robert-Koch-Institut (Ueberimpfung des Harns), der ein negatives Resultat ergab, ausgeschlossen.

Am 2. Juli 1929 war zum ersten Male die rechte Niere unterhalb des scharfen Leberrandes deutlich fühlbar.

Eine am 5. Juli gemachte Röntgenaufnahme zeigte dieselbe streifige Verschattung wie die Röntgenaufnahme am 4. Juni.

Die rechte Niere ist im ganzen etwas vergrößert, im übrigen zeigen sich keine Veränderungen (Abbildung 1).

Eine am 17. Juli vorgenommene Cystoskopie zeigte im Trigonum die Gefäße stark injiziert und die Zeichnung verwaschen. Nichts Tbc.-Verdächtiges. Aus den Uretermündungen sieht man keine Entleerungen. Der Blaseninhalt bleibt während der 10 Minuten klar.

Da damals im Städtischen Krankenhaus Rathenow kein geeignetes Kinder-Ureterencystoskop vorhanden war, wurde die urologische Abteilung der Charité-Berlin (Leiter: Prof. Ringleb) gebeten, die Pyelographie vorzunehmen. Am 7. August wurde von Herrn Oberarzt Dr. Müller die doppelseitige retrograde Pyelographie ausgeführt; sie ergab auf der linken Seite eine normale Füllung, rechts dagegen war das Nierenbecken mit Ausnahme einiger Flecken zunächst überhaupt nicht gefüllt. Erst bei nochmaligem Versuch bei stärkerem Druck von unten füllte es sich, aber immer noch unvollkommen (Abbildung 2).

Nachdem ein geeignetes Kinder-Ureterencytoskop angeschafft worden war, wurde am 17. August im Krankenhaus Rathenow zur Klarstellung der Verhältnisse des rechten Nierenbeckens nochmals eine rechtsseitige Pyelographie mit Röntgenaufnahme ausgeführt. Es ergibt sich dabei eine Schlingenbildung des Ureters gleich hinter dem Abgang hinter dem Nierenbecken. Das eigentliche Nierenbecken füllt sich nicht; im mittleren oberen Teil der Niere sieht man drei erweiterte Calyces (Abbildung 3). Aus der Untersuchung wurde der Schluß gezogen, daß das Nierenbecken durch Massen ausgefüllt

sein mußte, die von derselben Röntgendurchlässigkeit waren wie das Nierengewebe. Es mußte dadurch ein Hindernis hervorgerufen sein sowohl für den Abfluß des Harns, wie aus der Erweiterung der Calyces hervorging, als auch für die Füllung der Nierenhöhlungen bei der Pyelographie; denn nur unter stärkerem Druck konnten diese zur Füllung gebracht werden und auch dann noch unvollkommen.

Es lag die Annahme eines Tumors nahe und es wurde deshalb die Operation vorgeschlagen.

Am 27. August wurde im Krankenhaus Rathenow von Herrn Dr. Schäfer die Operation vorgenommen. Die rechte Niere wurde ohne Schwierigkeiten entfernt, da keinerlei Verwachsungen mit der Umgebung bestanden.

Der Patient erholte sich schnell und nahm an Gewicht zu. Die Wunde verheilte glatt. Der Patient blieb unter ärztlicher Beobachtung, eine Nachuntersuchung ergab keinen pathologischen Befund. Der Patient fühlt sich wohl und ist bis jetzt vollständig gesund.

Pathologischer Befund.

Die herausgenommene rechte Niere war an Länge, Dicke und Breite vergrößert und zeigte etwas unterhalb der Mitte, dicht am Hilus mehr im Mark sitzend ein gut Taubenei großes, sich nur mit einem kleinen Bezirk an der Oberfläche der Niere vorwölbendes, zum größten Teil in das Nierenbecken einragendes und in dieses einbrechendes Gewächs von annähernd rundlicher Form und ziemlich harter Konsistenz. Die Oberfläche bildet eine flache Erhabenheit und wird von der etwas gedehnten Nierenkapsel gebildet, welche die Geschwulst allenthalben überzieht und nirgends von derselben durchbrochen wird. Der Tumor ist als vollkommen intrakapsulär zu bezeichnen. Die Schnittfläche des Tumors, auf der keine feineren Strukturierungen erkennbar sind, ist deutlich gelappt und leicht knollig, von ausgesprochen graubraunem Aussehen, von roten und rotbraunen Streifen und Spalten durchzogen. Der erhaltene Nierenparenchymanteil zeigt in Form, Farbe und Konsistenz durchaus normale Verhältnisse und setzt sich ziemlich scharf gegen den Turmor ab (Abbildung 4).

Abbildung 3

Abbildung 4

Abbildung 5

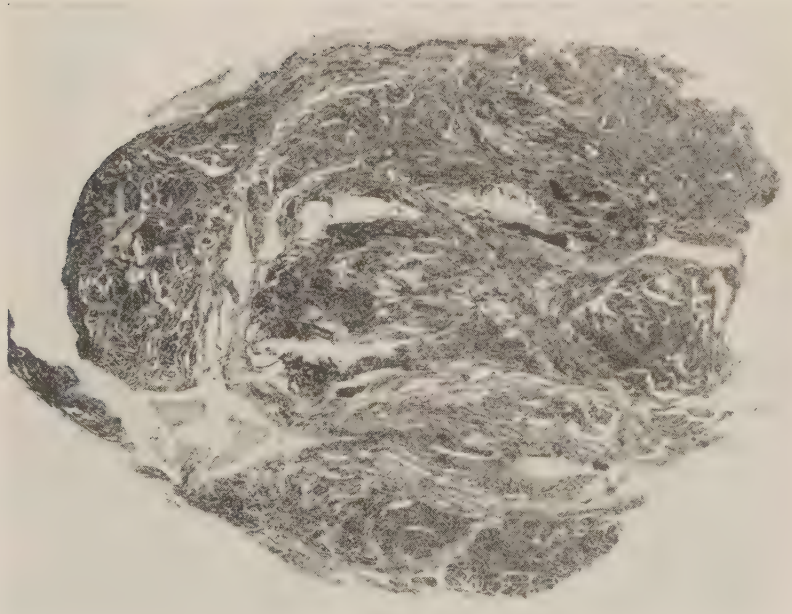

Abbildung 6a

Vergrößerung 6 ×

Eine Röntgenaufnahme der herausgenommenen Niere post operationem mit Kontrastfüllung zeigte wie die Aufnahme in vivo deutlich die Schattenaussparung eines Tumors (Abbildung 5).

Zur histologischen Untersuchung wurden mehrere Stücke aus verschiedenen Stellen des in Formalin gehärteten Tumors entnommen. Es wurden von ihnen sowohl Paraffinschnitte als auch, um Fettfärbungen anstellen zu können, Gefrierschnitte angefertigt. Die Paraffinschnitte wurden mit Hämatoxylin-Eosin gefärbt, zur Darstellung des Fettes kam die Sudanfärbung zur Anwendung.

Das mikroskopische Präparat des Tumors zeigt folgendes Bild. Der Tumor, der durch eine breite, ziemlich derbe Bindegewebskapsel von dem Nierengewebe getrennt ist, zeigt adenomatösen Charakter. Die Struktur des Tumorgewebes verhält sich an allen untersuchten Stellen ganz einheitlich. Stets ist der Schlauchtypus beibehalten. Zwischen den Drüsenschläuchen findet sich an manchen Stellen mehr, an anderen wieder weniger, ein zartes Bindegewebe mit zahlreichen kleinen, zum Teil stark erweiterten Gefäßen. Die einzelnen Drüsenschläuche sind teils mit einschichtigem, teils mit mehrschichtigem kubisch bis cylindrischem Epithel mit ziemlich großem Zelleib und verschiedenen großen Kernen ausgekleidet. In manchen Zellen findet sich mehr Fett, in anderen nur Spuren von Fett. In einzelnen Partien bilden die Drüsenschläuche cystische Erweiterungen, in denen papillomatöse Wucherungen zu sehen sind. (Abbildung: 6 a—c.)

Ueber die Einteilung der Nierengewächse und Einreihung des beobachteten Falles.

Um unseren Fall unter die verschiedensten Arten und Formen von Nierengeschwülsten eingruppieren zu können, will ich auf die Grundsätze und Gesichtspunkte, nach denen man in letzter Zeit nach den neuesten Erfahrungen und Untersuchungen die Nierengeschwülste einteilt, eingehen.

Die Anschauungen über die Zugehörigkeit und Zusammengehörigkeit der Nierengeschwülste sind noch im Wandel begriffen. Gerade in der Niere sind die Uebergänge zwischen den entwickelungsgeschichtlichen Gewebsmißbildungen und Gewebsfehlbildungen und den echten Gewächsen sehr gleitend und häufig. Es gibt keine Einteilung, der ein einheitliches und wesentliches Prinzip zugrunde

liegt, und keine Einteilung, die den pathologisch-anatomischen und praktischen Anforderungen gleichzeitig genügt. Man könnte die Nierengeschwülste einteilen nach dem geweblichen Aufbau der Gewächse oder auch nach dem Ausgangs- und Muttergewebe. Hierbei müßte man unterscheiden zwischen solchen, die vom Nierenparenchym ausgehen und solchen, die vom Stützgewebe ausgehen. Ferner müßte man auch eine Unterscheidung machen zwischen den Gewächsen, die von den zu normalen Bestandteilen der Niere gehörenden Geweben und Zellen ausgehen, und denen, die von solchen Geweben und Zellen ausgehen, die nicht zum normalen Bestandteil der Niere gehören. Bei dieser Einteilung würde man aber bald in unüberwindliche Schwierigkeiten kommen und manches eng Zusammengehörige auseinanderreißen und in viele umstrittene und bestreitbare Deutung hineinkommen. Ich möchte hier nur auf die sehr umstrittene Frage der sogenannten „Hypernephrome" hinweisen. Aus praktischen Bedürfnissen ist häufig die Einteilung in gutartige und bösartige Neubildungen gemacht worden. Mit solchen relativ gültigen Begriffen wie „gutartig" und „bösartig" und mit einer solchen prognostischen Einteilung ist aber ein pathologisches Einteilungsprinzip nicht gegeben und bei anatomischen Einteilungen grundsätzlich zu verwerfen. Die Bösartigkeit und Gutartigkeit eines Gewächses ist ja nicht nur von seinem geweblichen Bau, seiner Wachstumsart und seiner Wachstumsgeschwindigkeit, sondern auch von seinem Sitze abhängig. Aus diesen Gründen hat auch ein gerade um die Chirurgie der Niere so verdienter Praktiker, der frühere Marburger Chirurg Küster, eine derartige Einteilung abgelehnt. Eine Einteilung, der man sich wohl noch am ehesten anschließen kann, da sie am wenigsten Zusammengehöriges auseinanderreißt und besonders auch die Uebergänge, die zwischen den einzelnen Formen bestehen, und die gerade bei der Niere so häufig sind, berücksichtigt, gibt Lubarsch in dem Handbuch für Spezielle Pathologische Anatomie und Histologie Bd. VI 1.

Hiernach kann man die Nierengewächse in vier große Gruppen einteilen. Zunächst die gewebsgleichen (homologen), für gewöhnlich nicht destruierend wachsenden Gewächse von ausgereiftem Bau. Diese kann man wieder einteilen in die ortsgleichen (homoitopen) Gewächse, d. h. solche, die in ihrer Zusammensetzung mit normaler Weise in der Niere vorkommenden Zellen und Geweben übereinstimmen, und in die ortsfremden (heterotopen) Gewächse, d. h. solche, die Zellen und Gewebe enthalten, die normaler Weise in der Niere nicht vorkommen.

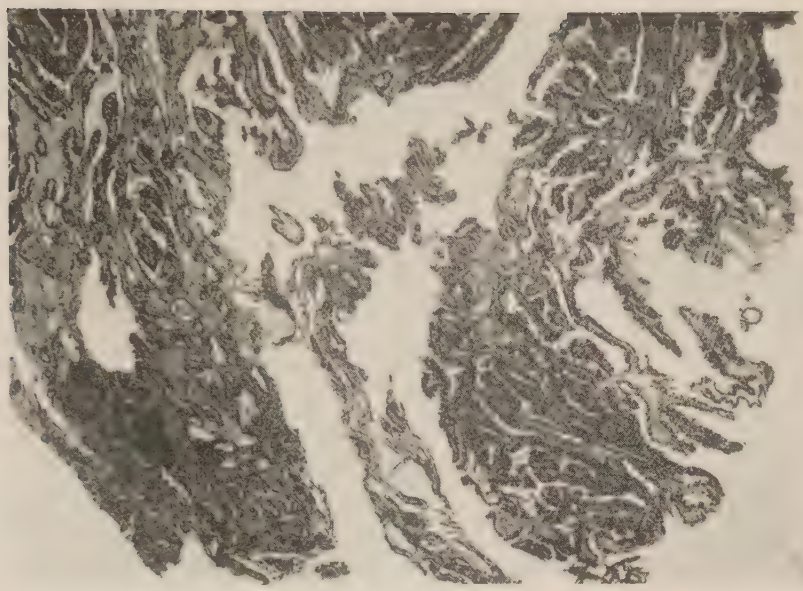

Abbildung 6b Vergrößerung 16 ×

Abbildung 6c Vergrößerung 170 ×

Die zweite große Gruppe umfaßt die meist destruierend wachsenden und meist gewebsabweichenden (heterologen) Gewächse von bald ortsgleicher, bald ortsfremder Beschaffenheit. Diese Gruppe kann man wieder einteilen in die epithelialen und endothelialen Gewächse, worunter die mehr oder weniger gewebsgleichen Krebse, die gewebsabweichenden Krebse und die Endotheliome fallen, und in die Stützsubstanzgewächse, worunter die ganz unreifen Stützsubstanzgewächse, die reinen Sarkome, und die teilweise unreifen, teilweise ausgereiften Stützsubstanzgewächse, die sarkomatösen Kombinationsgewächse, zu rechnen sind.

Die dritte und vierte große Gruppe der Nierengewächse umfaßt die nur teilweise destruierend wachsenden, völlig ausgereiften, aber meist ortsfremden Gewächse und die teratoiden Mischgewächse und Teratome.

Nach den mikroskopischen Untersuchungen unseres vorliegenden Falles möchte ich den Tumor unter die destruierend wachsenden, epithelialen Gewächse, zu den mehr oder weniger gewebsgleichen Krebsen gehörig rechnen, und möchte die Gewächse dieser Gruppe als solche bezeichnen, die allein für „hypernephroid" gehalten werden. Wenn wir mehr den histologischen Bau dieser Gruppe berücksichtigen, so können wir die Nierenkrebse einteilen in die Adenocarcinome, die Medullärkrebse und die scirrhösen Krebse. Grob anatomisch können die einzelnen Krebse nicht von einander unterschieden werden. Gewächse, die grob anatomisch fast ganz gleich aussehen, können geweblich ganz verschiedene Bilder darbieten.

Ebenso kann man wohl auch keine grundsätzliche Unterscheidung machen zwischen den Adenocarcinomen und den adenomatösen Krebsen, da es hier ganz fließende Uebergänge gibt. Beide Formen gehen ineinander über, wenn man sie auch an manchen Stellen scharf von einander trennen kann. So schildert Lubarsch ebenda S. 620 einen Krebs der rechten Niere bei einem 49jährigen Mann, bei dem er in vielen Schnitten eine scharfe Trennung zwischen rein tubulären und cystisch-papillären Bildungen und netzförmig, halb und ganz solide Stränge fand, andererseits kam er dann aber zu Stellen, wo die verschiedenen Formen fast wirr durcheinander gewürfelt erscheinen.

Bei den gewebsabweichenden und ortsfremden epithelialen Gewächsen handelt es sich um die sogenannten „Hypernephrome". Ohne im Vorliegenden auf die große Streitfrage über die Hypernephrome — von Stoerk als „Grawitz'sche Nierengeschwülste" bezeichnet — einzugehen, die im Sinne Lubarsch's zu lösen ist, möchte

ich mich seiner Meinung anschließen und diese Neubildungen als „hypernephroide Gewächse" bezeichnen, weil damit „nichts präjudizierend" nur etwas über den mikroskopischen Bau gesagt wird, da der grob anatomische Befund nie mit Sicherheit den Schluß auf hypernephroiden Bau gestattet, und weil dadurch auch die weiteren besonderen Bezeichnungen erleichtert werden, so daß man, worauf Lubarsch mit Recht hinweist, von hypernephroiden Nierenadenom, hypernephroidem Nierenkrebs, Nierencarcinosarkom sprechen kann.

Eine struktuelle Beziehung zu dem Bau der sogenannten Grawitzschen Geschwülste fehlt unserm vorliegenden Neoplasma vollständig, mikroskopisch ergibt sich keinerlei Uebereinstimmung. Während die Parenchymeinheiten der Grawitzschen Geschwulst meist entweder aus perivasculär angereihten Verbänden keulenförmig gequollenen, glasigen Epithelien oder aus soliden, säulenförmigen vaskulär angeordneten, in ein netzförmiges Stroma eingeschlossenen pflanzenähnlichen Verbänden solcher Zellen bestehen, zeigt sich in der vorliegenden Nierengeschwulst ein teils tubulärer, teils papillärcystischer Aufbau und ein kubisch bis cylindrischer Epitheltypus, ohne die Andeutung irgendwelcher Tendenz zum Uebergang in den Keulentypus.

Nach allen Untersuchungen und nach dem ganzen makroskopischen und besonders mikroskopischen Befund und nach den vorliegenden Erwägungen möchte ich daher in unserm Falle die Geschwulst als ein teils tubulär gebautes, teils papillär-cystisch aussehendes Adenocarcinom der Niere diagnostizieren.

Ueber in der Literatur erwähnte Adenocarcinome bei Jugendlichen.

Wenn man die verschiedenen Statistiken der einzelnen Autoren in der Literatur durchgeht, so kann wohl als sicher feststehend angenommen werden, daß die Adenocarcinome der Niere, wenn sie auch bei Kindern schon vorkommen, im Kindesalter jedenfalls überaus selten sind.

So erwähnt E. Kaufmann einen Fall von über faustgroßem multilobulären, weißem markigen Adenocarcinom bei einem zwölfjährigen Mädchen.

Aus dem Material der großen Sektionsstatistik 1920—1921, zu dem noch die Jahre 1922—1. 4. 1924 aus dem Pathologischen Institut der Charité-Berlin gerechnet wurden, erwähnt Lubarsch unter Weglassung aller zweifelhaften Fälle nur einen Fall von Krebs bei einem Mädchen in der Altersgruppe zwischen 1—10 Jahren, unter der Altersverteilung zwischen 10—20 Jahren erwähnt er keinen Fall.

Aus den Tabellen, die Albarran und Imbert in ihrem Buche gegeben haben (erwähnt bei Lubarsch), werden in der Altersverteilung zwischen 10—20 Jahren fünf Carcinome gezählt, zwei männliche und drei weibliche Fälle.

Von einem Adenocarcinom von alveolotubulärem Bau bei einem achtjährigen Knaben wird in der Zeitschrift für Chirurgische Urologie 1921 S. 89 Referatenteil (G. Angioni) berichtet. Im Jahrgang 1922 derselben Zeitschrift (Referatenteil II S. 113, Geroncoli Franco de) wird von einer weißlichen nußgroßen Nierengeschwulst bei einem neunjährigen Mädchen berichtet, die sich histologisch als ein Adenoma papilliforme mit beginnender carcinomatöser Umbildung zeigte.

Von einem embryonalen Adenocarcinom bei einem Knaben (Alter?) berichtet S. Gardiner im Jahrgang 1929, II S. 95 des Referatenteiles der Zeitschrift für Chirurgische Urologie.

Ueber einen unserem vorliegenden sehr ähnlichen Fall berichtet Peičić in Band IX der Zeitschrift für Chirurgische Urologie bei einem elfjährigen Mädchen, in welchem Falle er die Geschwulst als tubuläres Adenocarcinom, vom excretorischen Anteil der fetalen Niere herstammend, deutet.

Besonderheiten und Epikrise unseres Falles.

Von jeher ist bei den kindlichen Nierentumoren hervorgehoben worden, daß sie sich in symptomatischer Beziehung von denen der Erwachsenen unterscheiden; und zwar handelt es sich bei diesen Unterschieden um solche mehr quantitativer als qualitativer Natur. Auch hier haben wir die klassische Symptomentrias, Schmerzen,

Blutung, Tumor. Nur ist die Wertigkeit dieser Krankheitszeichen sehr verschieden von der, die sie beim Erwachsenen haben. Das Alter der kleinen Patienten macht es verständlich, daß die Anamnese, vor allem das Forschen nach Schmerzerscheinungen, sehr wenig ergiebig ist. Während neben der Anamnese bei den Erwachsenen die Haematurie das wichtigste klinische Symptom darstellt, tritt dies bei kindlichen Nierentumoren vollkommen zurück. An seine Stelle tritt hier der direkte Nachweis des Tumors.

In unserem Falle war aber gerade die Haematurie das Primäre. Noch ehe der Tumor palpabel war und noch ehe auf dem Röntgenbilde etwas deutlich Pathologisches zu sehen war, bestand als Früherscheinung die Haematurie. Das Fehlen dieser Früherscheinung bei Kindern bewirkt es gerade, daß den Chirurgen nicht selten so sehr große Gewächse zu Gesicht kommen, die dann oft schon Rezidive gemacht haben, und die überaus schlechten Heilungsresultate trotz sofortiger Operation zeitigen. Man kann das frühzeitige Auftreten der Haematurie in vorliegendem Falle dadurch erklären, daß sich der Tumor nach dem Nierenbecken hin entwickelt hat. Dadurch, daß der Tumor in das Nierenbecken eingebrochen war und wie ein Schwamm den Ausgang des Nierenbeckens verschloß, erklärt sich auch die Erweiterung der Calyces und ebenso der Umstand, daß bei der Pyelographie das Umbrenal erst bei stärkerem Druck in das Nierenbecken einfloß. Die Niere war nicht erheblich vergrößert und das Peritonaeum unversehrt. Deshalb fehlte auch der Schmerz während des Verlaufes der Krankheit, welcher ja besonders durch Kapselspannung oder Peritonaealreizung ausgelöst wird.

Das bei Kindern sonst so selten alarmierende Symptom der Haematurie bewirkte es in unserm Falle, daß der Patient zur Feststellung der genauen Diagnose mit allen klinischen Methoden gründlich untersucht wurde und dadurch rechtzeitig der chirurgischen Behandlung zugeführt werden konnte.

Die frühzeitig vorgenommene Operation und das bisherige Wohlbefinden des Patienten läßt hoffen, daß der Knabe trotz der Schwere und Bösartigkeit des bei Jugendlichen nicht häufig vorkommenden Nieren-Adenocarcinoms dauernd von seinem Leiden geheilt ist.

Literatur.

Aschoff: Path. Anatomie Lehrbuch.

Birsch-Hirschfeld: Sarcom. Drüsengeschwulst der Niere im Kindesalter. Ziegler's Beitr. 24, S. 343.

Aladar Fischer: Über die bösartigen Nierengeschwülste des Kindesalters. Ztschr. f. urol. Chir. 1928 (24).

Max Grauhan: Zur Klinik der kindlichen Nierentumore. Deutsch. Ztschr. f. Chirurgie. 214, S. 202.

Henke-Lubarsch: Handbuch der spez. path. Anatomie und Histologie VI. I. Niere. 1925.

J. u. W. Israel: Chirurgie der Niere und des Harnleiters. 1925.

E. Kaufmann: Spez. path. Anatomie. 7. Aufl.

Küster: Die Chirurgie der Nieren. Stuttgart. Ferd. Enke 1896-1902.

Nevinny: Mesoplastische Mischgeschwülste d. Niere. Ztschr. Urol. Chir. 20 (1920).

Rob. Peičić: Nierencarcinom im Kindesalter. Ztschr. f. Chir. Urol. Bd. 9, S. 9.

Ribbert: Geschwulstlehre. Bonn 1904.

Ricker: Beiträge zur Lehre von den Geschwülsten in der Niere. Zentralbl. f. Path. Bd. 8 Nr. 11.

A. Steffen: Die malignen Geschwülste im Kindesalter.

Stoerk: Beiträge zur path. Anat. und zur allgem. Path. Bd. 43 S. 393.

Stoerk: Zur Histogenese der Grawitz'schen Geschwülste. Ziegler's Beitr. 1908. 43. H. 3.

J. Wolff: Die Lehre von der Krebskrankheit.

Lebenslauf.

Am 8. Dezember 1901 wurde ich — Otto Albert Karl Ferdinand Zunk — als Sohn des Konrektors Willy Zunk und dessen Ehefrau Magdalena geb. Hermann in Berlin geboren. Ich besuchte die 155. Gemeindeschule zu Berlin, bestand nach vier Jahren die Aufnahmeprüfung am Berlinischen Gymnasium zum grauen Kloster und bekam am 23. März 1921 das Zeugnis der Reife vom Berlinischen Gymnasium zum grauen Kloster. Aus wirtschaftlichen Gründen konnte ich erst Oktober 1926 den lange gehegten Plan verwirklichen, das Studium der Medizin aufzunehmen.

Vom Wintersemester 1926/27 bis zum W.-S. 1928/29 studierte ich in Berlin und bestand nach 5 Halbjahren am 29. 4. 1929 die ärztliche Vorprüfung in Berlin mit „gut".

Nach den vorgeschriebenen 6 klinischen Semestern, die ich auch wieder in Berlin studierte, habe ich mich für das Sommer-S. 1932 zum medizinischen Staatsexamen gemeldet.

In den Sommer- und Weihnachtsferien 1929 habe ich auf der inneren Station am Städtischen Krankenhaus in Rathenow a. H. bei Herrn Prof. Dr. med. Kohler famuliert.

Während dieser Zeit hatte ich Gelegenheit, vorliegend bearbeiteten Fall eines Nierentumors mit zu beobachten.

Am 11. März 1933 bestand ich das medizinische Staatsexamen zu Berlin. Vom 15. März bis zum 1. Oktober 1933 war ich als Medizinalpraktikant auf der inneren Abteilung des Städt. Krankenhauses zu Rathenow a. H. (Direktor Prof. Dr. med. Kohler), vom 1. Oktober bis 30. November 1933 in der Brandenburgischen Landesfrauenklinik Berlin-Neukölln (Direktor Prof. Dr. med. Ottow) und vom 1. Dezember 1933 bis zum 15. März 1934 auf der I. chirurgischen Abteilung des Horst-Wessel-Krankenhauses zu Berlin (Direktor Prof. Dr. med. Braun).

Am 15. März 1934 erhielt ich die Approbation als Arzt und bin seitdem als Assistenzarzt am Städt. Krankenhaus in Emden (Ostfriesland) tätig.

Für die Ueberlassung und für die Anregung zur Bearbeitung des Falles möchte ich Herrn Prof. Dr. Kohler an dieser Stelle nochmals meinen ergebensten Dank aussprechen.